

INCONTINENCIA ANAL. RESULTADOS DEL TRATAMIENTO QUIRÚRGICO MEDIANTE ESFINTEROPLASTIA



Ortega M., García de Cecilia JM*, Jiménez F., Esteban F., Zuloaga J., G^a Alonso M., Sanz G., Sanz R., Torres A.J., Cerdán J.

Unidad de Coloproctología. S^o de Cirugía General 2. Hospital Clínico San Carlos. Madrid.

* Profesor de Estadística. Facultad de CC Humanas, Sociales y de la Comunicación. I.E. Universidad. SG.

INTRODUCCIÓN

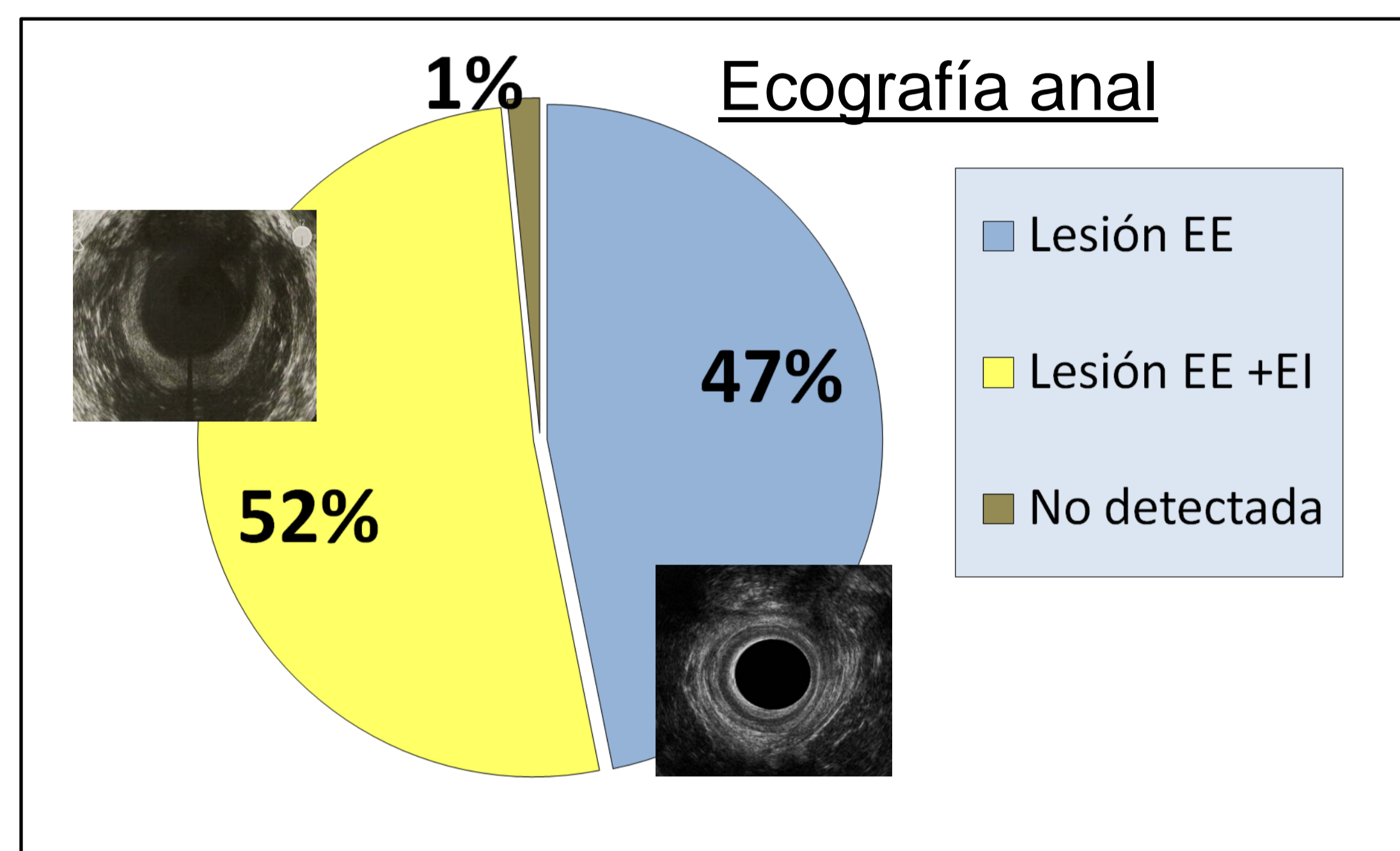
La incontinencia anal (IA) es una enfermedad personal y socialmente incapacitante y vergonzante. Se calcula una prevalencia global del 2-7 % en una población general, del 10-17 % en residencias geriátricas y del 17-60 % en ancianos hospitalizados. El manejo terapéutico es uno de los problemas más complejos de la Coloproctología y debe ser individualizado. Cualquier terapéutica difícilmente proporciona una curación absoluta y lo que se pretende es mejorar la calidad de vida. Presentamos los resultados del tratamiento quirúrgico de la IA mediante esfinteroplastia.

MATERIAL Y MÉTODOS

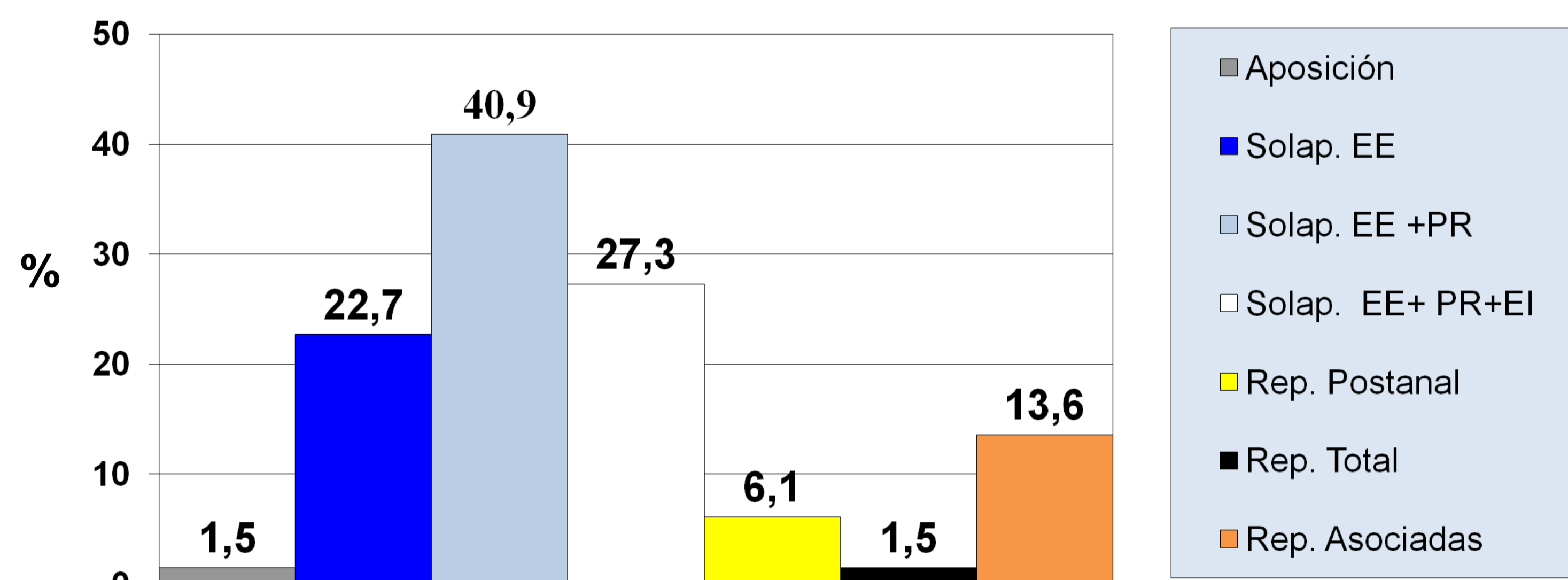
Entre Enero de 1994 y Dic. de 2008 han sido intervenidos 66 pacientes (93.9 % M y 6.1 % H), de edades comprendidas entre 16 y 80 años (media 55). Se analizan factores etiológicos, sintomatología, exploración, test de Wexner pre y postoperatorio, manometría anal pre y postoperatoria, Ecografía Endoanal y procedimiento quirúrgico. Todas las intervenciones han sido realizadas por un solo cirujano. La evaluación se hizo por un observador independiente. Para el análisis de datos se empleó el programa estadístico SPSS.

RESULTADOS

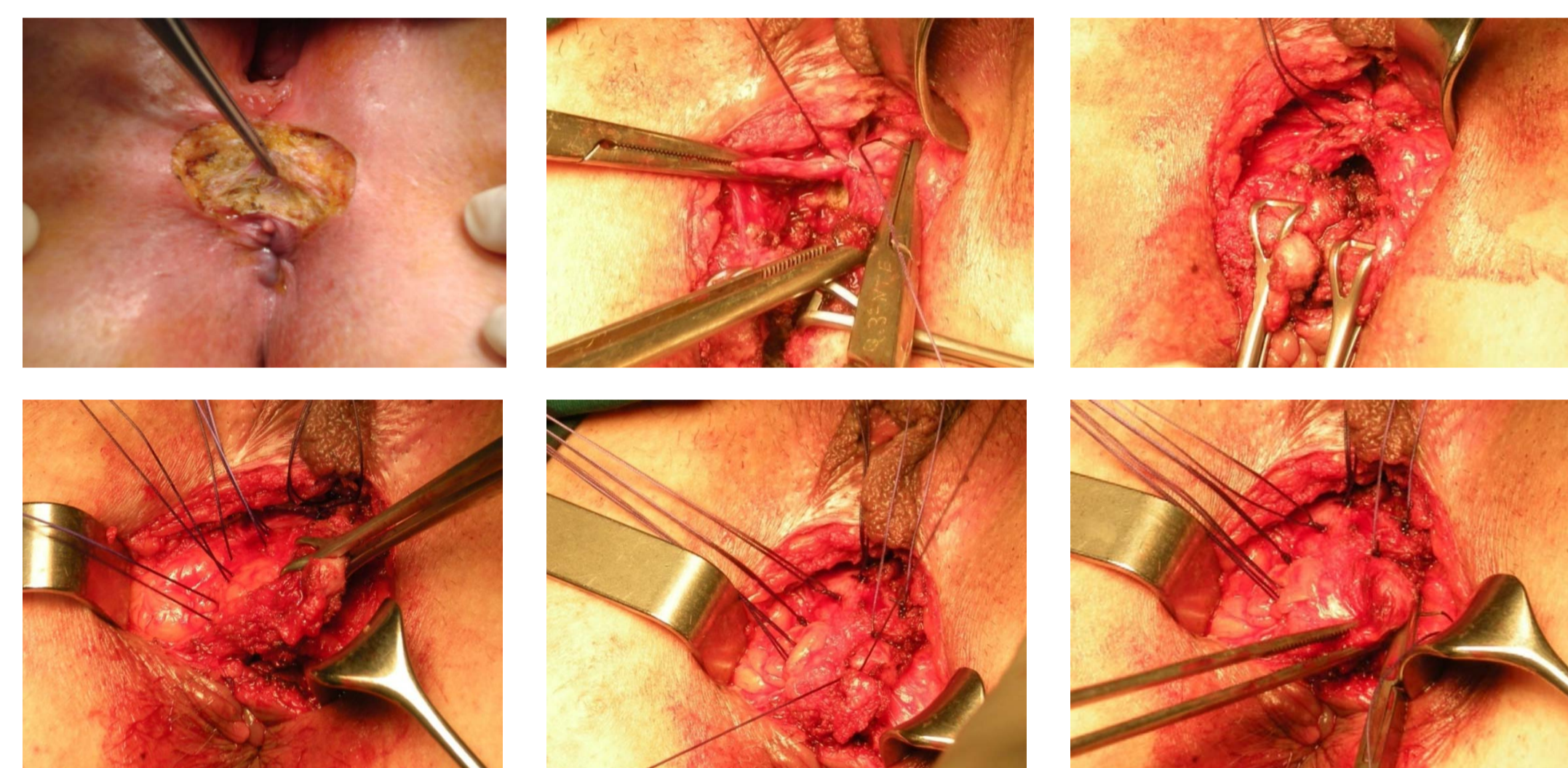
- ❑ La IA afecta predominantemente a mujeres (93,9%).
- ❑ Fueron intervenidos pacientes con edad comprendida entre 16-80 años (media 55).
- ❑ El factor etiológico más frecuente es el trauma obstétrico (89,4%).
- ❑ El tacto rectal detectó lesión esfintérica en el 96,4% y la ecografía anal el 98,5%.
- ❑ Se intervinieron lesiones esfintéricas de hasta 180° (media 133°).



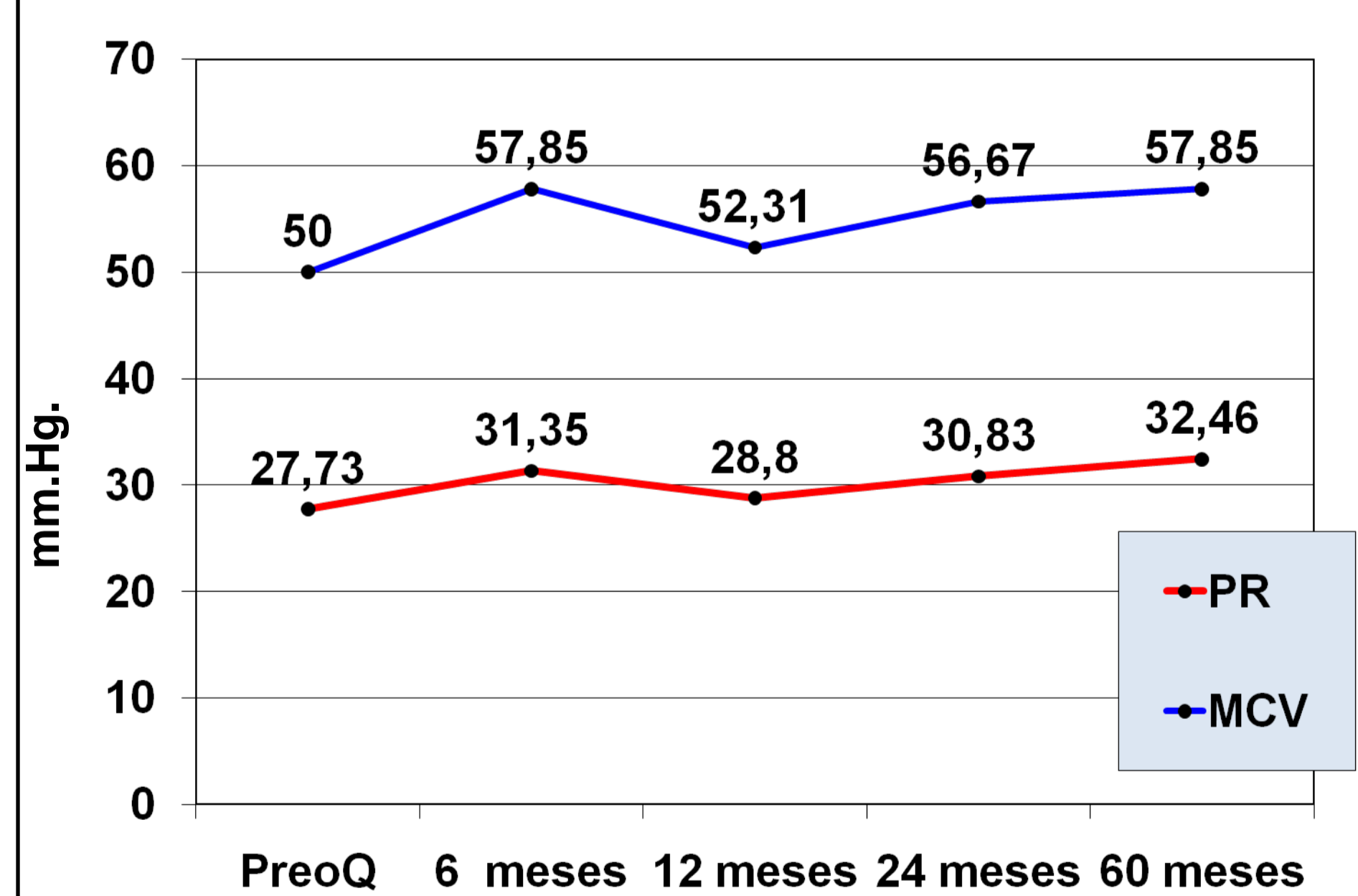
Tipo de Reparación Quirúrgica



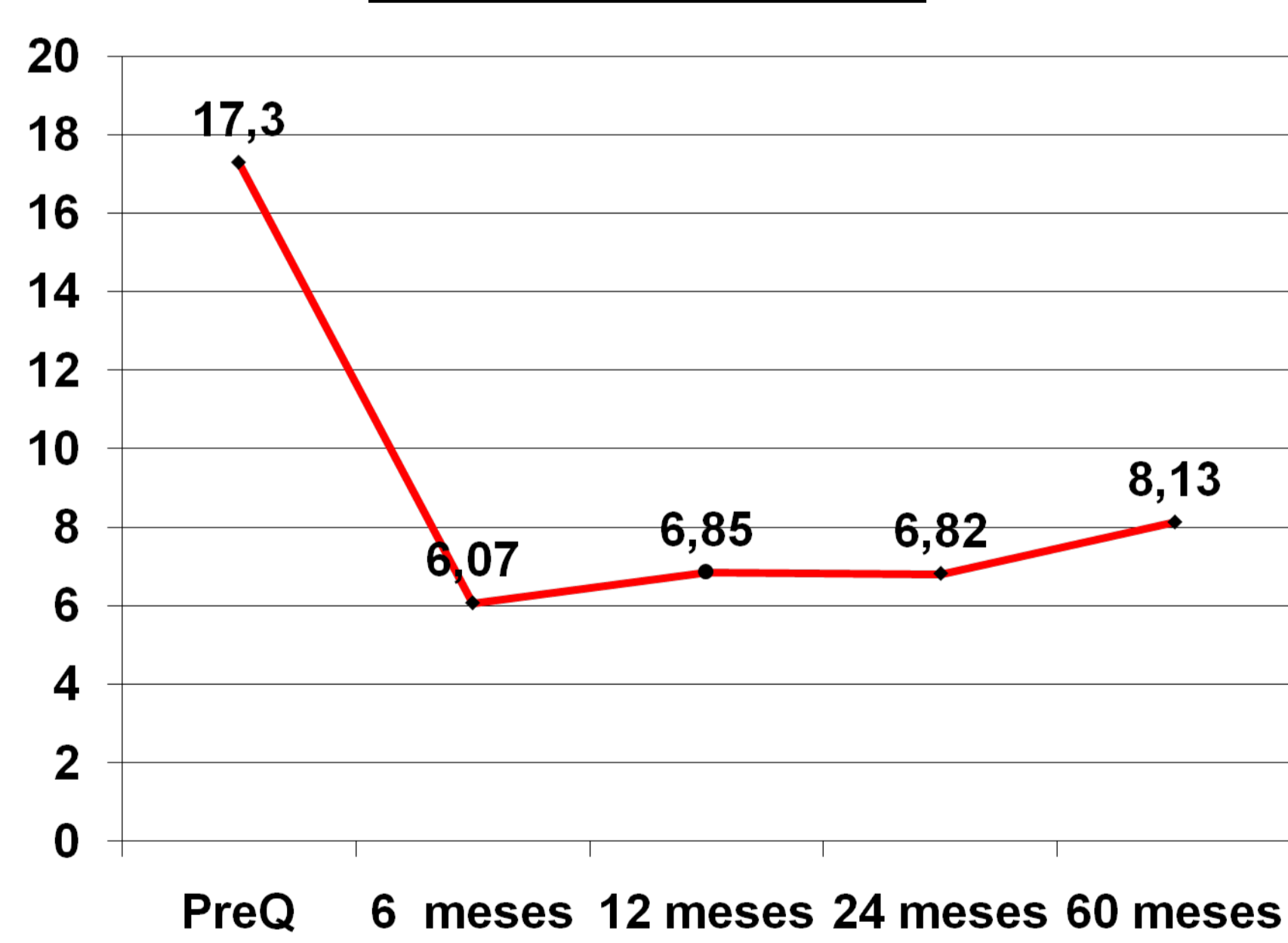
Técnica quirúrgica



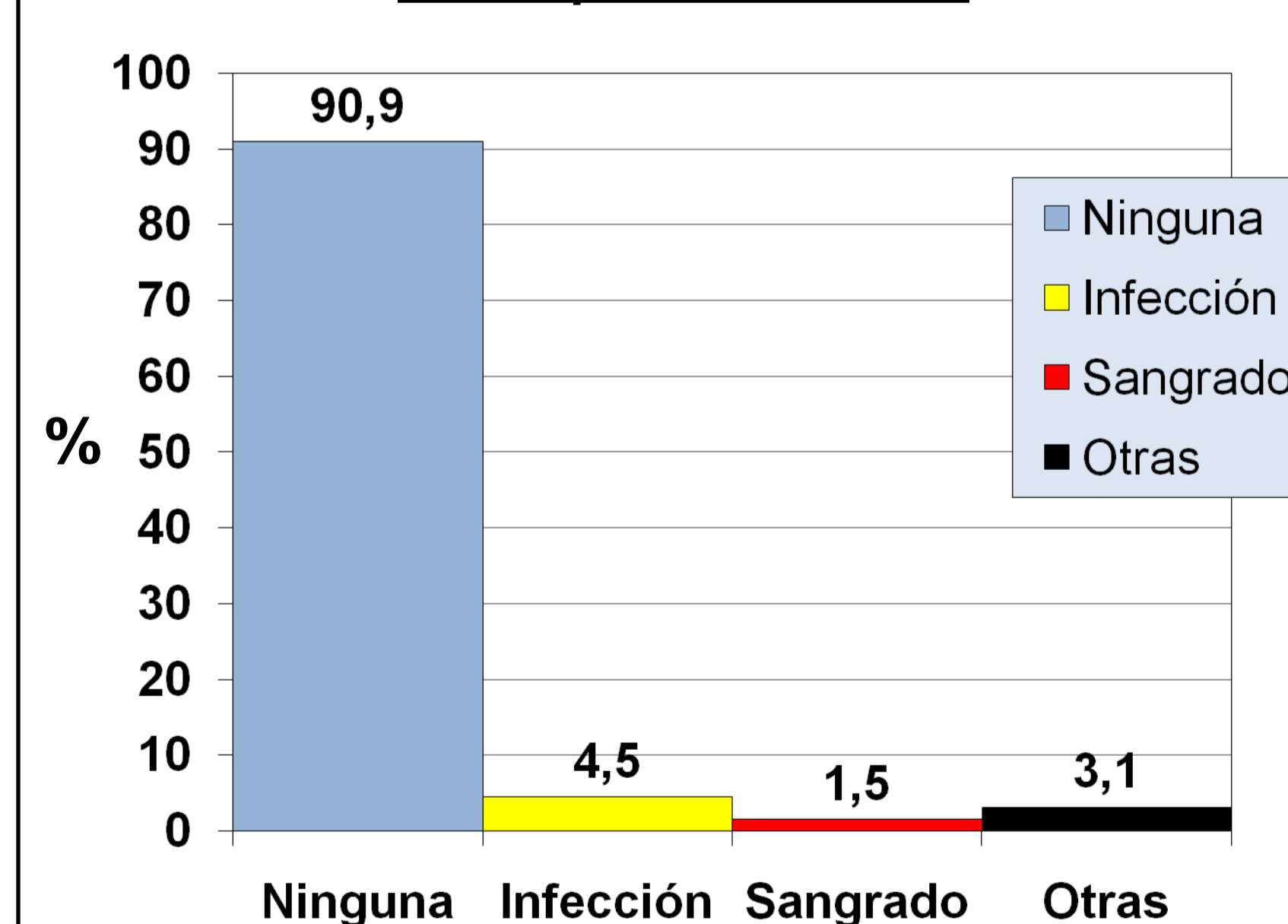
Manometría



Test de Wexner



Complicaciones



Resultados

Perfectos	11 (16,6%)	78,7%
Buenos	41 (62,1%)	
Mejoría	7 (10,6%)	
Sin cambios	5 (7,6%)	
NP	2 (3,1%)	

Resultados

Biofeedback Postquirúrgico	27,3%
Reesfinteroplastias	4,5%

CONCLUSIONES

La esfinteroplastia, con los gestos quirúrgicos precisos sobreañadidos, proporciona buenos resultados en el tratamiento de la IA originada por lesión esfintérica, con una tasa de complicaciones mínima. Tras la reparación anatómica, se puede complementar con otros procedimientos terapéuticos.